Gyn. Part 1896

Aus der geburtshülflich-gynäkologischen Klinik zu Bonn.

Lane Medical Library

Ueber

Totalexstirpation des schwangeren Uterus

bei

Carcinom.

Inaugural-Dissertation

zur

Erlangung der Doctorwürde

bei der

hohen medizinischen Facultät

der

Rheinischen Friedrich-Wilhelms-Universität zu Bonn

vorgelegt

im Juli 1896

von

Adalbert Kunschert

aus Fraulautern.

BONN.
Buchdruckerei von A. Henry.
1896.

Digitized by the Internet Archive
in 2026

https://archive.org/details/IA40152003_0261

Meinen teuren Eltern

in Liebe und Dankbarkeit

gewidmet.

Auch wer sich erst kurze Zeit mit klinischer Medizin beschäftigt, wird Gelegenheit in Menge gefunden haben, sich von der Häufigkeit und den verderblichen Folgen des Carcinoms zu überzeugen. Fast an allen Stellen des Körpers schlägt es seinen Wohnsitz auf und beginnt sein rasches, alles vernichtendes Werk. Ein vom Carcinom besonders bevorzugter Platz ist der Uterus und vor allem die Portio vaginalis desselben. Wie das Carcinom überall da mit Vorliebe auftritt, wo zwei Epithelspecies an einander stossen, so auch hier. Gerade an der Stelle, wo das Plattenepithel der Vagina respekt. der Portio an das Cylinderepithel des Uterus resp. der Cervix grenzt, entstehen am häufigsten Carcinome.

Nach Schröder nimmt der Gebärmutterkrebs ein Drittel von allen an Carcinom gestorbenen Frauen für sich in Anspruch. Vorwiegend zeigt sich dieses traurige Leiden bei Frauen und zwar bei Multiparen mit zunehmender Frequenz vom Beginn des dritten Decenium bis zum klimakterischen Alter. Aber auch im Matronenalter kommt es noch recht häufig vor, und nicht selten[1]) ist das Uteruscarcinom sogar bei Individuen unter 20 Jahren constatiert worden. Infolge seiner kolossalen Verbreitung und der im allgemeinen schlechten Prognose, wenn sich letztere durch den Fortschritt der Operationstechnik und vor allem durch die Einführung der Anti-

1) Handbuch f. Frauenkrankheiten II, S. 211.

sepsis auch bedeutend gegen früher gebessert hat, muss man den Uteruskrebs doch für eins der schwersten Leiden ansehen, dem die Medizin leider in sehr vielen Fällen machtlos gegenüber steht. Noch viel schlechter sind aber die Aussichten, wenn sich das Uteruscarcinom mit Schwangerschaft compliciert. Diese Complikation von Gravidität mit Carcinom ist glücklicher Weise ein ziemlich seltenes Vorkommnis. Dies geht schon aus der Berechnung von Stratz hervor, der aus der Frequenz der Berliner Klinik feststellt, dass auf 10000 Geburten 4 derartige Fälle kommen. Während Cohnstein annahm, dass durch die infolge des Zerfalls der carcinomatösen Neubildung so häufig entstehende höhlenartige Erweiterung des Cervikalkanals die Conception sehr erleichtert werde, sprechen die Zahlen gerade für das Entgegengesetzte, für die Ansicht Gusserow's, dass ein bestehendes Carcinom des Uterus den Eintritt der Schwangerschaft erschwere. Auch Schröder war dieser Ansicht, und er kam durch zahlreiche Beobachtungen zu der Ueberzeugung, dass eine Conception fast nur in den ersten Anfängen der Carcinomentwickelung zustande kommt. Dass in dem vorgerückten Stadium der Erkrankung die Gravidität nicht mehr, oder doch nur ausnahmsweise als Complikation hinzukommt, hat seinen Grund wohl darin, dass zunächst, besonders bei jauchigem Verfall der erkrankten Partieen, die Cohabitation seltener wird, und dass infolge der verschiedenartigen Hindernisse die Spermatozoen das Ovulum nicht erreichen.

Es ist nicht unwahrscheinlich, dass dieselben weggespült werden durch die bei dem längeren Bestehen des Carcinoms häufigen Blutungen, welche gerade nach den Reizungen des Coitus in stärkerer Weise aufzutreten

pflegen, oder durch den Strom des reichlichen meist jauchigen Sekretes, zumal da jedenfalls die Lebenskraft der sonst kräftig aufwärtsstrebenden Spermatozoen abgeschwächt wird, wenn sie mit der zersetzenden Flüssigkeit in Berührung gekommen, wenn nicht sogar ihr Absterben dadurch veranlasst wird.

Vor allem aber ist ja bekannt, dass die häufigsten Fälle von Carcinom Frauen nach dem 40. Lebensjahr betreffen, und in diesem Alter ist die Complikation an sich aus vielen naheliegenden Gründen seltener als in jüngeren Jahren.

Aber trotzdem kommt diese Complikation noch allzuhäufig vor, als dass man die schlechten Aussichten, die aus ihr erwachsen, nicht kennen sollte.

Zunächst wird wohl oft die Patientin das Unbehagen und die Schmerzen die durch das Carcinom verursacht werden, der Schwangerschaft zu gut schreiben und nicht gleich zum Arzte gehen, oder aber wenn sie es sofort thut, wird dieser infolge des seltenen Vorkommens vielfach diese Complikation nicht sofort richtig erkennen noch richtig würdigen. Und welche traurigen Folgen eine solche Verzögerung mit sich bringt, das wird man zu würdigen wissen, wenn man bedenkt, wie rasch das Uteruscarcinom in der Schwangerschaft um sich greift. Um dieses zu konstatieren stellte Zweifel[1]) folgendes interessante Experiment an, er liess bei einer an Uteruscarcinom erkrankten Schwangern an der Grenze des gesunden und kranken Gewebes einen Faden durchziehen und fand, dass innerhalb 14 Tagen ein Fortschreiten des Neoplasma auf die gesunde Schleimhaut um 2 Finger breit stattgefunden hatte.

1) Archiv f. Geb. u. Gyn. Bd. V, p. 366.

Die nächste Folge, die aus einer solchen Verzögerung in der Diagnosenstellung entsteht, ist die, dass in vielen Fällen an eine radikale Entfernung nicht mehr zu denken ist, da der Krebs bereits zu weit um sich gegriffen hat, als dass noch eine Exstirpation der erkrankten Teile vorgenommen werden könnte. Die Blutungen und Eiter- und Jauchesekretion mehren sich, sodass infolge des dadurch veranlassten Kräfteverlustes die meisten Frauen schon im Verlauf der Schwangerschaft oder aber während der Geburt ihrer Krankheit zum Opfer fallen. Am meisten gefährdet ist intra partum ihr Leben bei harter Infiltration und sonst kräftiger Wehenthätigkeit durch die Uterusruptur. Es können dabei grosse Zerreissungen und Zerquetschungen entstehen, diese veranlassen den Tod sowohl durch direkte Verblutung als auch dadurch, dass die Wunde von der unsaubern Geschwürsoberfläche aus inficiert wird. Im Wochenbett führen sehr oft die durch die Quetschung und Zertrümmerung der Neubildung hervorgerufene Gangrän und Sepsis den Exitus letalis herbei. Aber abgesehen von allen diesen Möglichkeiten, so schliesst sich auch an das Wochenbett, ebenso wie in der Schwangerschaft, ein rasches Fortschreiten des Leidens an, und es treten dann die allgemeinen Beschwerden des Uteruskrebses mehr in den Vordergrund. Diese sind zunächst die mannigfachen Schmerzen, die durch die partielle Bauchfellentzündungen hervorgerufen werden, die ihrerseits wieder öfters zu einer eitrigen oder jauchigen Schmelzung des gesetzten Exudates führen und mannigfaltige Zerstörungen der Muskel, Fascien, Knochen etc. zur Folge haben. Auch können grössere Exudatmassen, wenn sie erstarrt sind, durch den Druck auf die inner-

halb des Beckens verlaufenden Nerven die verschiedenartigsten Schmerzempfindungen oder durch Compression der Beckenvenen Kreislaufstörungen und mehr oder weniger ausgedehnte ödematöse Anschwellungen der untern Extremitäten verursachen. Endlich werden den Kranken fast ohne Ausnahme durch die Funktionsstörungen der Blase und des Mastdarms grosse Qualen bereitet. Hartnäckige Stuhlverstopfungen, begleitet von varikösen Ausdehnungen der Hämorrhoidalvenen, abwechselnd mit einem äusserst lästigen, die kranken Tage und Wochenlang quälendem Stuhlzwang, die Erscheinungen der katarrhalischen Reizungen der Blase, bestehend in Dysurie, Strangurie und Ischurie, sind nur zu oft die Vorläufer der später eintretenden Perforationen des Mastdarms und der Blase. Nach deren Zustandekommen sammelt sich der Harn, der Darmkoth und die von den Krebsgeschwüren secernierte Jauche in der Vagina und macht den Zustand der Kranken zu einem fast unerträglichen. Nimmt die Krebsgeschwulst noch grössere Dimensionen an und greift über auf die Einmündungsstellen der Ureteren in der Blase, so entsteht durch Verschluss derselben Hydronephrose und im Gefolge hieran alle möglichen Nierenkrankheiten, bis unter dem Bilde der Urämie der Exitus letalis eintritt. Aber auch ohne dies rufen die wiederholten profusen Blutverluste und die gewöhnlich reichliche Eiter- und Jauchesekretion, vereint mit der durch den heftigen Schmerz verursachten Schlaflosigkeit, früh oder spät ein beträchtliches Sinken der Kräfte, einen marastischen Zustand des Gesamtorganismus hervor, zu dessen Symptomen sich gewöhnlich noch die der Anämie hinzugesellen, und unter stets zunehmender Abmagerung,

unter dem Hinzutritt seröser Ergüsse in das Unterhautzellgewebe, den Peritoneal- und Pleurasack enden die Kranken ihr jammervolles Dasein.

Aber selbst wenn dies alles nicht eintritt, wenn die Patientin noch mit einem operabelen Uteruscarcinom zum Arzte kommt und dieser sofort die richtige Diagnose stellt, so ist doch durch die bestehende Schwangerschaft die Operation an dem hyperämischen und hyperplastischen Organe so erschwert, dass sie auch für sehr geübte Operateure durchaus nicht leicht ist.

Dass nur durch operativen Eingriff Besserung und im günstigen Falle Genesung geschafft werden kann, ist wohl ausser Zweifel. Es frägt sich nur auf welche Weise. Von vorne herein eine bestimmte Regel aufzustellen für ein Leiden, das in so verschiedener Form auftritt, wäre vollständig verfehlt; vielmehr muss man in jedem einzelnen Falle alle Möglichkeiten in Erwägung ziehen und danach sein Verfahren einrichten. So wird die harte cirrhöse Form des Krebses, bei der die Portio, der Cervix, die Ligamente, ja manchmal die ganze Beckenwand in eine harte unnachgiebige Masse verwandelt ist, eine andere Behandlung verlangen als das weiche, zum Zerfall geneigte oder schon verjauchte Carcinom. Es wird ein anderes Verfahren eingeschlagen werden müssen im Anfange der Schwangerschaft, ein anderes am Ende derselben. Es muss ferner ein Unterschied in der Behandlungsweise gemacht werden, wenn das Carcinom noch auf den Uterus oder einen Teil desselben beschränkt ist, oder schon Nachbarorgane mit ergriffen sind.

Um diese letzten traurigen Fälle gleich abzumachen, so wird man, falls das Kind lebensfähig ist, um wenig-

stens das junge Leben zu retten, da man das der Mutter nicht mehr erhalten kann, bei der harten cirrhösen Form, am besten den Porro'schen Kaiserschnitt machen. Der nach Sänger rektificierte sog. klassische Kaiserschnitt ist weniger angebracht, da bei ihm die Aussichten, das Leben der Patientin zu verlängern, viel geringer sind. Denn infolge der grossen Uteruswunde, die hier unumgänglich ist, tritt bei der bestehenden krebsigen Infiltration, der Eiterung und Verjauchung eine Sepsis viel eher auf. Beim Porro ist die extraperitoneale Stilversorgung zu empfehlen, weil hierbei am besten der Resorption der jauchigen Massen und damit der Ausbreitung der Peritonitis wird vorgebeugt werden können. Nach Fehling starben von 17 nach Porro operierten Frauen 11 Mütter an den Folgen der Operation und der eingetretenen Sepsis, 6 wurden auf längere Zeit erhalten. Von den Kindern wurden 13 oder 14 lebend geboren — ein im Verhältnis zu den mittelst klassischem Kaiserschnitt operierten Frauen immerhin noch günstiges Resultat. Ist dagegen das Carcinom weich und neigt es zum Zerfall, so wird gründliche Auskratzung der morschen Massen, ausgiebige Desinfektion, eventuell Ausbrennen und frühzeitige Zange die beste Hülfsleistung sein. Ist das Kind noch nicht lebensfähig, so soll man durch fleissige Tamponade mit Jodoformgaze Blutung und profuse Sekretion in Schranken zu halten suchen; dass dies möglich ist, zeigt eine Mitteilung von Salzmann[1]) aus der Dohrn'schen Klinik:

„Vor dem Eintritt in die Behandlung waren bei dieser Patientin täglich reichliche Blutungen vorhanden. Unter dem Einfluss der Jodoformtamponade hörten diese

1) Salzmann J. D., Königsberg 1890.

vollständig auf, der Ausfluss verlor seinen stinkenden Geruch und wurde spärlicher, das Allgemeinbefinden besserte sich.“

Sollte diese Behandlung nicht genügen, so könnte man noch die blutenden Wucherungen mit dem Glüheisen oder einem Aetzmittel oberflächlich cauterisieren. Von einer ausgiebigen Excochleation muss man jedoch abraten, da dann öfters Abort eintritt, wie Fälle von Stratz[1]), Felsenreich[2]) und Benike[3]) zeigen und es bei einer solchen Complikation doch vor allen Dingen auf die Erhaltung des kindlichen Lebens ankommen muss. Ist das Kind dann lebensfähig geworden geht man in der oben erwähnten Weise vor. Selbstverständlich muss in allen diesen Fällen nach der Geburt die Behandlung des inoperabelen Carcinoms eintreten, um das verlorene mütterliche Leben möglichst lange zu erhalten.

Ganz anders muss man aber verfahren, wenn die maligne Neubildung sich nur auf den Uterus oder einen Teil desselben beschränkt; dann muss man mit Hintansetzung des kindlichen Lebens vor allen Dingen die Mutter zu retten suchen. Hier hat man wieder zu unterscheiden ob die Frucht 1) noch klein bis zum 4. Monate alt ist oder 2) schon lebensfähig oder 3) über 4 Monate alt, aber noch nicht lebensfähig. In allen drei Fällen muss ein besonderes Verfahren in Anwendung gebracht werden. Im ersten Falle sind verschiedene Methoden angegeben worden, je nachdem der Sitz und die Ausdehnung des Gebärmutterkrebses ist. So haben verschiedene Operateure bei Portiocarcinom (Hel-

1) Zeitschr. f. Geb. u. Gyn. Bd. 12, Heft 1.
2) Wiener med. Presse 1883, 43.
3) Zeitschr. f. Geb. u. Gyn., Bd. I, Heft 2.

big, Schröder, Felsenreich und noch andere) per vaginam die Portio mittels Messer, Scheere, oder Ekraseur, Paquélin oder galvanokaustischer Schlinge amputiert und ganz gute Erfolge erzielt. Es muss jedoch von dieser Methode wegen der allzugrossen Gefahr der Recidive abgeraten werden. Auch die Schröder'sche Methode Exstirpation der Portio und zum Teil des Cervix vom Abdomen aus, die bei Portiocarcinom, da man genügend weit im Gesunden operieren kann, ziemlich sicher die Möglichkeit eines Recidivs, falls bei der Operation keine Neuimpfung stattfindet, ausschliesst, ist zu verwerfen, da man in der Totalexstirpation des schwangeren Uterus von der Scheide aus eine mindestens eben so sichere und vor allen Dingen für die Mutter viel ungefährlichere Operation hat. Um so mehr ist sie der Schröder'schen vorzuziehen, da letztere in keinem Falle dem Kinde genützt hat, sondern jedesmal Abort eingetreten ist. (3 Fälle von Stratz[1]) aus der Schröder'schen Klinik und 2 Fälle von Drude[2]) aus der Frommel'schen Klinik). Nicht minder falsch wäre es auch, was einige Gynäkologen vorgeschlagen und mit Glück ausgeführt haben z. B. Olshausen: zuerst den Abort einzuleiten und dann im Puerperium zu operieren. Wenn ja auch die Operation auf diese Weise etwas erleichtert ist, insofern als man an einem entleerten und weniger blutreichen Organe zu arbeiten hat, so stehen andererseits doch die Gefahren, die zunächst aus der Verzögerung und als Folge hiervon aus der Vergrösserung des Neoplasma erwachsen, in gar keinem Verhältnis zu

---

1) Zeitschr. f. Geb. u. Gyn., Bd. 12, Heft 1.

2) Drude J. D., Erlangen 1889.

dem kleinen Vorteil, den die Exstirpation des entleerten Uterus bietet. Ausserdem dürfen auch die nachteiligen Folgen, die eventuell eine künstliche Frühgeburt haben kann, nicht ausser Acht gelassen werden. Die Totalexstirpation des nicht über 4 Monate schwangeren Uterus per vaginam ist ausgeführt von Billroth[1]), Taylor[2]), Hofmaier[3]), Thiem[4]), L. Landau[5]), Greig[6]), Smith, Kaltenbach[7]), und Mackenrodt[8]) je einmal, von Brennecke[9]) zweimal und ausserdem einmal von Fritsch.

Fälle von vaginaler Totalexstirpation.

Fall 1.

Spencer Wells giebt in „Sammlung klinischer Vorträge“ unter „Ueber Diagnose und chirurg. Behandlung der Unterleibsgeschwülste“ eine Totalexstirpation des graviden Uterus per vagin. von Billroth operirt, an. Es betrifft eine 37jährige Frau die an Carcinom des Cervix und der Vagina bei bestehender Schwangerschaft der ersten Monate leidet. Die Operation Totalexstirpatio p. vagin. die vorgenommen wird, verläuft glatt. Der Verlauf der Reconvalescenz wird durch eine infolge der Operation entstandene Blasenscheidenfistel getrübt. Frau später gesund entlassen und lebt. In Bezug auf Recidiv fehlen spätere Nachrichten.

Fall 2.

C. Thiem-Cottbus. Operation am 3. Aug. 85. Uterus gravidus 10 Wochen. (Das Praeparat ist demonstriert worden in der Herbstsitzung des Aerzte-Vereins der Niederlausitz 1885.)

1—9) alle Archiv f. Gyn., Bd. 47, S. 84.

10) Frauenarzt Juli 86.

Frau E., 41 Jahre alt, hat 9 Geburten, die letzte vor 2 Jahren und 1 Abort von 1½ Jahren durchgemacht. Die Menses seitdem unregelmässig. Die letzte Erkrankung begann im März mit Unterleibs- und Kreuzschmerzen, dann trat Ausfluss auf, von welchem sich die Menses noch 3 mal abhoben. Letztere fehlten seit Juni. Des Morgens häufig Uebelkeit. Untersuchung ergab Cervixcarcinom mit bestehender Gravidität. Die Ausführung der Totalexstirpation mit Inhalt am 3. August 1885 war durch die Grösse des Organs und die Blutstillung erschwert. Der frisch herausgeschnittene Uterus mit Frucht wog 1450 gr. Die Reconvalescenz wurde getrübt durch Stomatitis mercurialis. 6 Wochen p. op. wurde Patientin als geheilt entlassen.

Nach ungefähr 2½ Jahre langem Wohlbefinden, anfangs nur durch Congestionen nach dem Kopfe, Athembeklemmung und Schwindel öfters gestört, welche Leiden aber durch Blutentziehung erfolgreich bekämpft wurden, trat ein Recidiv oberhalb der Narbe auf, welches ohne Aufbruch und Jauchung im Wachstum Fortschritte machte. 2¾ Jahre post. op. trat der Exitus letalis ein an allgemeiner Krebscachexie.

Fall 3.

L. Landau [1]) Operation am 6. Mai 1886. Uterus gravid. mens. II. (Das Präparat ist demonstriert worden von Gottscheck am 21. September 1886 auf der gyn. Section der 59. Naturforscher-Versammlung zu Berlin und am 14. Mai 1887 in der Sitzung der Berliner Gesellschaft f. Gyn. u. Geb.).

Frau J., 32 Jahre alt, hat 2 Geburten und 1

1) Arch. f. Gyn. 87, Bd. XXIX, Heft 3.

Abort vor 7 Monat überstanden. Die Menses hatte sie stets regelmässig wenn auch etwas reichlich. Das letzte Mal 5 Wochen vor der Operation. In den letzten Wochen übelriechender mehr oder weniger blutig gefärbter Ausfluss. Allgemeine Körperconstitution sehr gelitten, stark abgemagert und heruntergekommen. Untersuchung ergab, dass der Uterus dem zweiten Schwangerschaftsmonat entsprechend vergrössert, von weichem, teigigem Gefühl, Portio war weich, aufgelockert und blutete sehr stark bei leiser Berührung. Portio ganz besetzt mit papillären rosigen Wucherungen. Diagnose: Cancroid der Portio mit Schwangerschaft II. mens.

Operation: totale Vaginalexstirp. verlief ganz glatt, ebenso Reconvalescenz. Bisher trat keine Recidiv auf. Die Frau hat sich sichtlich erholt.

Fall 4.

J. Greig Schmidt-Bristol [1]). Operation im September 1886. Uterus gravidus der 6. Woche bis Ende des zweiten Monats. — Zwillingsschwangerschaft. —

Patientin, eine wohlgenährte Frau, 44 Jahre alt, hat 8 Kinder, darunter 2 mal Zwillinge. Aborte auch mehrere durchgemacht, Untersuchungen ergab ein Blumenkohlgewächs an der Cervix, das beim Touchieren blutete; besonders die hintere Lippe stark mit Geschwulstknoten besetzt. Die Diagnose auf Compl. mit Schwangerschaft wurde vor der Operation gestellt. Dieselbe verlief glatt, dauerte 40 Minuten. Es kam eine starke Well'sche Zange in Anwendung zur Compression des Uterus und der Gefässe, wodurch das gewonnene Präparat in seiner Form etwas verändert war. Beim Durch-

1) Zancet 1887 I, pag. 14.

schneiden desselben zeigte sich, dass zwei Fötus mit ihren Eihäuten darin waren. Das Carcinom nahm das Cavum des Cervix vollständig ein und reichte bis an das eine Ei heran. Die Reconvalescenz verlief ungestört und die Patientin erholte sich sehr schnell. Ueber das jetzige Befinden ist nichts bekannt.

Fall 5.

M. Hofmeier[1]). Operation am 12. 2. 1887. Uterus gravidus am Ende des zweiten und Anfang des dritten Monats. (Das Präparat ist demonstriert worden auf dem Chirurgen-Congress am 11. 4. 1887).

Frau E., 36 Jahre alt, Drittgeschwängerte, hatte die letzten Menses Mitte Dezember. Seit Januar 1887 Blutungen. An der Portio und ziemlich weit herauf am Cervix carcinomatöse Ulcerationen. Die Schwangerschaftsdiagnose vor der Operation gestellt. Die Exstirpation des Uterus per vaginam verläuft glatt. Die Leichtigkeit der Ausführung der Operation wegen der grossen Verschieblichkeit der ganzen Teile, wird besonders hervorgehoben. Blutung gering. Die Reconvalescenz liess nichts zu wünschen übrig. Weitere Nachrichten über das spätere Befinden fehlen.

Fall 6.

Brennecke - Sudenburg[2]). Operation am 27. Februar 1887. Uterus gravidus II. mens.

Frau N., 38 Jahre, hat 7 mal, zuletzt vor 3 Jahren geboren, Menses immer reichlich aber regelmässig bis 20. Dezember 1886. 8 Tage darauf eine starke drei-

1) Zeitschr. f. Geb. u. Gyn. XVI, S. 272.

2) Mohr, J. D., Halle 1889.

tägige Blutung. In den folgenden 6 Wochen nur einmal spurweise Blutabgang. Seit 6 Wochen auch Kopf- und Kreuzschmerzen. Die Untersuchung ergab einen retroflektierten Uterus gravidus des zweiten Monats mit Carcinom der vordern Lippe und der vorderen Cervicalwand; die Operation: Totalexstirpation des gravid. Uterus p. vagin. wurde am 27. Februar 1887 ohne irgend welche besondere Schwierigkeit ausgeführt. Die Heilung verlief glatt und ohne jede Störung. Die Patientin ist recidiv frei geblieben und erfreut sich der besten Gesundheit.

Das in Alkohol gelegte Präparat wurde an Herrn Prof. His in Leipzig zur wissenschaftlichen Ausnutzung gesandt.

Fall 7.

Brennecke - Sudenburg [1]). Operation am 28. November 1888. Uterus gravidus Ende des dritten oder Anfang des vierten Monats.

Frau H. aus Magdeburg-Suderburg, 33 Jahre alt, hat 4mal geboren, das letzte Mal vor 5 Jahren; stets regelmässig menstruiert, in letzter Zeit jedoch sehr stark. In den letzten 5 Wochen andauernd bald mehr bald weniger starke Blutungen, dabei Kreuzschmerzen und Schmerzgefühl links im Leibe. In letzter Zeit ist sie auffallend abgemagert und elend geworden. An der hintern Seite der hintern Muttermundslippe sass ein sehr umfangreiches und tief sitzendes carcinomatöses Geschwür, das auf das hintere und linke Scheidengewölbe fortgeschritten war. Der Uterus war reichlich kindskopfgross und die charakteristische teichig-weiche Consistenz liess

1) Mohr, J. D., 1889 Halle.

eine Schwangerschaft vom dritten bis vierten Monat schliessen. Die Operation, welche am 28. 11. vorgenommen wurde verlief zur vollkommenen Zufriedenheit, so dass die Patientin nach 2½ Wochen als geheilt entlassen werden konnte. Die Heilung war jedoch keine dauernde.

Am 4. Februar 1889 stellte sich die Frau wieder vor mit einem im linken Narbenwinkel kraterförmig in das Parametrium dringenden recidiven Geschwür. Das gewonnene Präparat besitzt Herr C. Ruge in Berlin.

Fall 8.

R. Kaltenbach[1]). Operation am 7. Januar 1889. Uterus gravid. IV. mens.

Frau B., 39 Jahre alt, seit 14 Jahren verheiratet, hat 10 Geburten, die letzte vor 1¼ Jahren und 1 Abort im dritten Monat vor 6 Jahren durchgemacht. Menstruation stets regelmässig, 3 tägig ohne Beschwerden. Seit August 1888 traten alle 14 Tage 8 tägige starke Blutungen, ein die von November an ununterbrochen anhielten. Patientin war sehr anämisch und heruntergekommen. Die Untersuchung ergab an den beiden Lippen einen kleinen orangegrossen, pilzförmigen Tumor. Ausserdem war der Uterus sehr stark vergrössert dem dritten bis vierten Schwangerschaftsmonat entsprechend. Die mikroskopische Untersuchung bestätigte die Annahme von Krebs. Die totale Entfernung des schwangern Uterus geschah am 7. Januar 1889. Die Operatien verlief glatt, der Blutverlust war äusserst gering, trotzdem war Pat. nach der Operation sehr collabiert und erbrach in den zwei ersten Tagen häufig. Die Rekonvalescenz machte

1) Mohr, J. D., Halle 1889.

langsame Fortschritte, verlief jedoch ungestört. Das Befinden der Frau war bis Juni 1889 ein sehr gutes, sie machte den Eindruck von blühender Gesundheit.

Fall 9.

Taylor [1]). Operation Januar 1991. Uterus gravid. II. mens.

Bei einer 41 jährigen Frau die 9 mal geboren, wird ein Carcinom der Portio vaginalis mit bestehender Schwangerschaft von 2 Monaten constatiert. Die im Januar 1891 vorgenommene totale Entfernung des schwangern Uterus p. vaginam verläuft glatt. Es schliesst sich eine reaktionslose Rekonvalescenz an.

Ueber das fernere Befinden der Frau, ob sie recidiv frei geblieben ist oder nicht, ist nichts Näheres bekannt.

Fall 10.

Jetzt folgt ein von Mackenrodt [2]) operierter Fall, dessen Krankengeschichte leider verloren gegangen ist. Nur soviel ist bekannt, dass bei der Frau infolge von Carcinom bei bestehender Schwangerschaft der ersten Monate die Totalexstirpation des graviden Uterus vorgenommen wurde und dieselbe geheilt entlassen wurde.

Im Anschluss an diese in der Litteratur bereits veröffentlichten Fälle erlaube ich mir einen Fall von totaler Exstirpation eines im zweiten Monate graviden Uterus infolge von Carcinom aus der hiesigen Frauenklinik zu publicieren.

Fall 11.

Frau Kath. Rademacher aus Grav-Rheindorf, 35 Jahre alt, seit 10 Jahren verheiratet, hat 6 mal ge-

1) Arch. f. Gyn., Bd. 47, S. 84.
2) Arch. f. Gyn., Bd. 47, S. 84.

boren, jedesmal spontan. Erste Menstrution hatte sie im 17. Jahre. Dieselbe war stets regelmässig ohne grossen Blutverlust. Seit einem vor 3 Monaten eingetretenen Abort ist die Menstruation unregelmässig und bis vor 3 Tagen aute operat. ausgeblieben. Seit diesem Tage klagt Patientin über andauernde Blutungen die sie für die wiederkehrende Menstruation hält. Seit 3 Wochen haben sich auch Kreuz- und Rückenschmerzen eingestellt. Früher war Patientin stets gesund bis auf eine einmalige Erkrankung an Influenza. Ihre Mutter ist an Phthise gestorben. Vater lebt und ist stets gesund gewesen. Diagnose wird auf Carcinoma portionis bei gleichzeitig bestehender Graviditas von 2 Monaten gestellt. Operation: Totalexstirpation uteri gravidi per vaginam, wird am 6. 4. 95 von Herrn Geheimrat Prof. Dr. Fritsch ausgeführt. Nach vorhergegangener Desinfection wird in der Steiss-Rückenlage mit Mouzeuxschen Zangen die Portio nach unten und rechts gezogen und dann mit der Abpräparierung und Abbindung des linken Parametriums begonnen. Dann wird dasselbe rechts gemacht. Jetzt werden beide seitlichen Schnitte durch einen quer vor der Portio verlaufenden Schnitt vereinigt, die Blase sorgfältig lospräpariert nach oben geschoben und der Uterus mit Hülfe zweier Kletterhaken allmählig nach vorn hervorgestülpt. Nun werden zunächst wieder die linken Adnexe und lig. lat. abgebunden und abpräpariert und dann die rechten. Hier wird noch das Ovarium welches wegen seiner Vergrösserung herausgeglitten war, mit abpräpariert. Darauf wird die hintere Scheidenwand quer durchtrennt und der Uterus völlig abgetragen. Nach sorgfältiger Toilette der Bauchhöhle wird das Peritoneum ringsherum an die Scheiden-

wand angenäht. Ebenso werden an letztere die beiderseitigen Adnexstümpfe befestigt. Schliesslich wird in die Peritonealhöhle ein Wickulicz'scher Tampon gelegt und ebenfalls einer in die Scheide. Der Uterus ist auffallend lang, weich und blutreich; beim Aufschneiden desselben zeigt sich ein unverletztes Ei von ca. 6 Wochen.

Genesung verlief normal. Nur an den ersten Tagen und dann noch einmal am 15.—18. Tag post oper. eine Temperaturerhöhung, das letzte Mal bis 39,1 °.

Am 4. Mai, also 30 Tage post operat. wird die Patientin als gesund entlassen. Bis jetzt, ein Jahr nach der Operation noch kein Recidiv.

Auch in allen vorhin citierten Fällen trat Genesung ein. Erklärlich ist dieses günstige Resultat wohl dadurch, dass trotz der Vermehrung des Umfanges des Uterus der Eingriff doch ein verhältnismässig leichter ist, weil in Folge der Gravidität sämmtliche Befestigungsmittel sehr dehnbar sind.

Ist jedoch die Frucht lebensfähig, dann sind sich alle modernen Gynäkologen einig, dass man sowohl das Kind zu erhalten suchen muss als auch die Mutter von ihrem Leiden zu befreien. Dies geschieht jedenfalls am sichersten durch den Kaiserschnitt und die sich unmittelbar anschliessende Freund'sche Totalexstirpation, wie sie von Fritsch modifiziert ist. Es gelang Fritsch im Jahre 1892 zum ersten Male bei Anwendung des Kaiserschnitts und der von ihm modifizierten Totalexstirpation sowohl Kind als auch Mutter zu retten. Dr. Hans Möller (Assistent der Bonner Frauenklinik) hat diesen Fall (im Centralblatt für Gyn. 1892 S. 100) veröffentlicht. Der Verlauf der Operation, wie ihn Dr. Möller beschreibt, ist folgender:

Die Patientin wird in der gehörigen Weise desinficiert und auf das Fritsch'sche Planum inclinatum gelegt, um möglichst den Vorfall der Gedärme bei der Operation zu vermeiden. Nach ausgiebigem Bauchdeckenschnitt und Hervorwälzen des Uterus wird die obere Bauchwunde durch einige Nähte geschlossen. Nun wird um den Uterus einen Schlauch gelegt, der aber erst nach erfolgter Incision und Entwickelung des Kindes, letzteres muss natürlich sehr flott gemacht werden, da sonst zu viel Blut verloren geht, fest angezogen wird. Hierauf erfolgt von dem oberen Uteruswinkel her schrittweise Durchtrennung, nach vorhergegangener Umstechung, der lig. lat. Nun wird der Uterus stark anteflektiert und angezogen; dadurch wird bei der Lagerung auf dem Fritsch'schen planum inclinatum die vordere Fläche des Douglas'schen Raumes sehr schön zugänglich. Man kann auf diese Weise ganz schön fühlen, wie weit die Erkrankung auf die hintere Scheidewand übergegangen ist. Zwei cm unterhalb der gefühlten Härte wird ein Querschnitt gemacht, die Scheide durchschnitten. Den Finger führt man dann durch das Loch ein, und auf dem Finger wird mit einer krummen Nadel von dem Loch aus abgenäht und abgebunden. Durch Anziehen der Nahtfäden einerseits und immer stärkeres Anziehen des Uterus andererseits nach vorn hin, ist das Loch in der Scheide gut zum Klaffen zu bringen. So ist die Uebersicht genügend, um nach der Seite nach den Parametrien zu mit Nähen und Abtrennen fortzuschreiten. Ziemlich schwer ist die Lostrennung von der Blase wegen des enormen Blutreichtums dieser Partieen. Vor allen Dingen muss man seine Aufmerksamkeit auf die Ureteren lenken, damit man sie beim Unterbinden nicht mit

einnäht und zuzieht wie dies Bischoff im Jahre 1879 passierte, in Folge dessen die Patientin bei Anfangs ganz gutem Allgemeinbefinden plötzlich starb. Hat man jetzt alles abgebunden und abgetragen, dann entfernt man den Uterus. Ist das Loch in der Vagina nicht sehr gross, so näht man dasselbe zu und schliesst die Peritonealhöhle, indem man das Peritoneum ringsum an die Scheidewand annäht. Ist jedoch das Loch sehr gross, wie in diesem Falle, da man sehr viel abtragen musste, besonders auf der rechten Seite, so muss man von einem völligen Schluss der Peritonealhöhle absehen. Es wird dann nach gründlicher Toilette der Bauchhöhle ein Jodoformgazetampon in das kleine Becken gelegt und nach der Vaginä geführt. Darauf Bauchnaht und Verband. In dieser Weise operierte ausser Fritsch auch noch Bischof[1]) wie schon oben erwähnt, ausserdem Forchier[2]) und Werth[5]) je einmal und Schröder[3]) u. [4]) zweimal.

Hat jedoch das Carcicom nicht die harte, cirrhöse Form, wie in dem angegebenen Falle, sondern ist es verjaucht und zum Verfall geneigt, so muss man dasselbe vor der Laparotomie erst auskratzen und brennen vor allen Dingen gehörig desinficieren, da man sonst grosse Gefahr läuft bei dem Durchziehen der Portio durch die Bauchhöhle Neuimpfungen zu machen. Aus diesem Grunde haben verschiedene Operateure (Stocker[6]),

1) Gönner, Zeitschr. f. Geb. u. Gyn. Bd. X S. 14.
2) Zeitschr. f. Geb. u. Gyn. Bd. XII S. 437.
3) Frommels Jahresbericht. 1889, p. 134.
4) Zeitschrift f. Geb. u. Gyn. 1886. Bd. XII. S. 282. Fall 7.
5) Archiv f. Gyn. 1894. Bd. 47, S. 80.
6) Centralbl. f. Gyn. 1892. S. 632.

Zweifel[1]), Fehling[2]) vorgeschlagen und auch mit Glück ausgeführt, die Abtragung und Entfernung der Portio und eventuell des Cervix von der Vagina aus. Wenn man jedoch in der vorhin angegebenen Weise verfährt (vor der eigentlichen Operation erst auskratzen, brennen, desinficieren), so hat das Fritsch'sche Verfahren den Vorzug für sich, dass es schneller ausgeführt werden kann, ein Umstand, der bei heruntergekommenen Patientinnen, was bei Carcinom doch sehr oft der Fall ist, gewiss nicht zu gering angeschlagen werden darf.

Fälle von Totalexstirpation nach vorhergegangener Sectio Caesarea bei bereits lebensfähiger Frucht.

Fall 1.

Der von Möller veröffentlichte Fall (Centralblatt f. Gyn. 1892. S. 100.

Frau E. G., 35 Jahre alt, verheirathet, hereditär nicht belastet, hat 6 mal spontan geboren; Kinder alle tot; sie selbst gesund bis Januar 1891. Da stellen sich stechende Schmerzen im Unterleibe und atypische Blutungen ein. Anfang Februar 1891 letzte Menstruation, im Juni erste Kindsbewegungen. Untersuchung ergiebt Schwangerschaft 7 — 8 Menses Kind lebt, daneben ein mässig vorgeschrittenes Portio carcinom. Die Portio war ganz hart in eine höckerige Masse umgewandelt. Statt des hinteren Scheidengewölbes fühlt man ein unmittelbares Uebergehen in die höckerige

1) Centralbl. f. Gyn. 1889. p. 193.

2) Monatsschrift für Geburtsh. und Gynäkologie. 1892. Bd. II. Heft 5.

Masse; linkes Parametrium frei, rechts einige Knollen, Auf Druck von Nagel gehen bröckliche Massen ab.

Die Operation, in der oben beschriebenen Weise vorgenommen, verlief ganz glatt. Dauer derselben zwei Stunden. Höchste Temperatur in der Rekonvalescenz 4 Tage post oper. 39,8. Puls 130, sonst stets normal.

4 Wochen nach der Operation vollständige Genesung. Mutter und Kind leben.

Fall 2.

Bischof. Operation am 17. Dezember 1879.

Der Fall ist berichtet von Gönner (Z. f. G. u. G. B. X. S. 14). Frau Rosine Braun, 41 Jahre alt, hat 7 mal geboren und war früher stets gesund. Menses mit 13 Jahren zum ersten Male, später immer regelmässig ziemlich stark, 4—5 Tage andauernd, Kinder mit Ausnahme vom 4. und 6. die 7 Monate alt totgeboren wurden, reif. Geburten spontan. Nur das siebte Kind lebt und ist gesund. Anfangs August erste Kindsbewegungen. Wenige Wochen vor Aufnahme in die Klinik, die 13. Dezember 1879 stattfand, profuse Blutungen. Auch etwas Fluor ist vorhanden. Untersuchung ergiebt Schwangerschaft, lebendes Kind, Herztöne 172. Kopf nach rechts abgewichen, Rücken links vorn. Die Vaginalportion stark zerklüftet, teilweise bröcklich, Carcinoma portionis et cervicis, Laparotomie am 17. Dezember durch Sectio Caesarea wird ein lebendes Mädchen, 3200 gr schwer, 49 cm lang, entwickelt. Die erheblichen Blutungen aus der A. uterina hatten Umstechung zur Folge, wobei der linke Ureter, wie die Autopsie zeigte, mit eingeschnürt wurde. Unerwartet trat bei vorher sehr gutem Allgemeinbefinden, etwas Unruhe abgesehen,

plötzlich der Tod ein. Die Section ergab stark markig infiltrierte Drüsen, sowohl retroperitoneal als auch am obern Rande der incisura ischiadica.

Fall 3.

Fochier. Kaiserschnitt mit nachfolgender Totalexstirpation. Veröffentlicht in Frommel's Jahrbücher, 1889. S. 134.

Bei einer 38jährigen II-para mit vorgeschrittenem Carcinoma uteri wird 7 Tage, nachdem Wehen eingetreten waren ein totes Kind durch sectio Caesarea entfernt, da infolge der grossen Ausdehnung des Carcinoms die Embryotomie unmöglich war. Im Anschlusse hieran wurde der Uterus total exstirpiert. Die Kranke starb an eitriger Peritonitis am vierten Tage nach der Operation.

Fall 4.

Werth. Kaiserschnitt mit Totalexstirpation. (Fall ist veröffentlicht von Schultz, I.-D. Kiel 1893.)

Operation am 27. April 1889.

Frau M., 32 Jahre alt.

Aufnahme in die Klinik am 24. April 1889. Patientin ist IV-para. Die früheren Geburten und Wochenbette normal. In den letzten Monaten schmerzloser blutiger Ausfluss aus den Genitalien. Patientin in 37. Woche der Schwangerschaft.

An der hinteren Muttermundslippe ein doppelt wallnussgrosser Carcinomknoten, der noch keine Ulceration zeigt. Scheidenansatz frei; Diagnose wird gestellt auf lebendes Kind vom 10. Monat und Carcinom der Portio vaginalis. Die Operation, zuerst Loslösung der Portio von der Scheide aus, dann Kaiserschnitt mit

nachfolgender Totalexstirpation vom Abdomen aus verläuft glatt. Das Kind, ein reifes Mädchen, lebt. Auch die Rekonvalescenz ist reaktionslos. Bauchwunde heilt per primam. Am 24. Mai 1889 wird Patientin als geheilt entlassen.

Leider blieb Patientin nicht recidivfrei. Bis Januar 1892 war sie ganz wohl. Dann ging sie an Pleuracarcinom zu Grunde. Becken- und Bauchlymphapparat zeigten sich bei der Section völlig frei von Carcinom.

Fall 5.

Schröder. Kaiserschnitt mit Freund'scher Totalexstirpation bei einer Parturiens im 8. Monat der Schwangerschaft. (Z. f. G. u. G. Bd. XII, S. 437.)

Operation im Jahre 1885.

Im Juli 1885 war an der Schwangern ein Uteruscarcinom diagnosticiert; man wartete bis das Kind lebensfähig geworden. 7 Wochen vor dem normalen Schwangerschaftsende kam sie wieder mit einem faustgrossen Tumor, der das Becken ausfüllte und in seiner Mitte den Cervixkanal erkennen liess. Die Infiltration reigte bis in den untern Teil des Uteruskörpers. Der Cervix war starr und hart. Ohne Veränderung am Collum floss Fruchtwasser und Mekonium ab. Herztöne undeutlich. Fieber. Sectio caesarea. Kind asphyktisch, nicht zum Leben gebracht. Darauf Totalexstirpation nach Freund. Bei derselben riss die Blase ein. Diese wurde durch Dauerkatheter nach der Operation drainiert. 5 Stunden danach stirbt die Patientin an Peritonitis. In dem Sekret derselben reichliche Streptococcen.

Fall 6.

Fall Schröder von Stratz [1]) veröffentlicht. Kaiserschnitt mit nachfolgender Totalexstirpation bei einer im 8. Monat Schwangern.

Frau C., 28 Jahre alt, hat 3 mal geboren. Kind befindet sich in Schädellage. Wehen vorhanden, doch infolge der harten Infiltration des Cervix kommt es zu keiner Erweiterung des Muttermundes. Da Patientin fiebert (39,5), wird Sectio caesarea gemacht mit nachfolgender Freund'schen Operation. Das Kind ebenfalls tief asphyktisch kommt nicht zum Leben. Mutter stirbt am nächsten Tage an Peritonitis.

Sectio Caesarea mit nachfolgender Totalexstirpation, wobei jedoch der Uterus zum Teil per laparotom. zum Teil p. vaginam entfernt wurde, haben noch Zweifel, Stocker und Felling ausgeführt und zwar alle in einem Zeitpunkte der Gravidität, wo das Kind noch nicht lebensfähig war.

Fall 7.

Zweifel [2]). Totalexstirpation des 6. mens. graviden Uterus z. Teil per laparotom. z. Teil p. vagin.

Eine 32jährige Frau, die stets gesund war, hat 6 mal normal geboren, die letzte Geburt Januar 1887. 1 ¼ Jahr vor der neuen Gravidität. Schon in dem ersten Monat, Mai 1888 stellen sich Schmerzen in der linken Seite ein, welche oft so heftig sind, dass sie das Bett nicht verlassen kann. Anfang September treten starke Blutungen auf, Untersuchung ergab, eine Frau von gutem Aussehen, Uterus stand am Nabel, Herztöne deutlich

1) Zeitschr. f. Geb. u. Gyn. Bd. XII, S. 282.

2) Centralbl. f. Gyn. 1889 p. 193.

hörbar, Portio stark vergrössert, ganze linke Seite in ein zerklüftetes, derb anzufühlendes und leicht blutendes Geschwür umgewandelt, Scheidengewölbe noch frei. Von der Scheide her wurde das collum uteri mit Glüheisen stumpf umschnitten und das Scheidengewölbe eröffnet. Dann Eröffnung der Bauchhöhle. Entfernung des Kindes. Porro. Zum Schluss Stumpf in die Scheide eingestülpt und p. vag. entfernt. Der Verlauf der Genesung war, abgesehen von einem grossen Decubitus, der eine zweimalige Temperaturerhöhung bis auf 38,8 zur Folge hat, ein günstiger.

Fall 8.

Dr. Siegfried Stocker-Luzern [1]).

Frau J., 36 Jahre alt, war, abgesehen von einer im Kindesalter durchgemachten hitzigen Gliedersucht und einer im 23. Jahre rasch überstandenen Gebärmuttergeschwür stets gesund. Periode vom 12. Jahre an stets regelmässig. Die Frau ist verheirathet und hat 8 Kinder geboren. Die letzte Menstruation hatte sie Ende October 1891. Am 20. December bräunlicher Fluss und danach häufige Blutungen und Schmerzen in der rechten Bauchgegend. Anfang April fühlt Patientin erste Kindsbewegungen. Untersuchung ergiebt Uterus 2 Finger breit über Nabel. Herztöne deutlich hörbar, rechte Seite der Vaginalportion sehr stark verdickt. Mitten auf der Verdickung eine kirschgrosse Höhle vom Zerfall des Carcinoms herrührend. Die Tumormasse springt in den Cervicalkanal vor und steigt ca. 2,5 cm in demselben empor. Diagnose: Carcinom der Portio und des Cervix bei Gravidit. von 6 Monaten, 21. April 1892. Operation wie bei

1) Centralblatt f. Gyn. 1892. S. 632.

vorhergehendem Falle, Verlauf derselben glatt, Blutverlust sehr gering. Ausser 20., 21. und 22. Tag kein Fieber. Diese Temperaturerhöhung rührte von einem Decubitus her. Am 28. Tage post oper. wird Patientin als gesund entlassen.

Fall 9.

Fehling[1]). Totalexstirpation des 6. mens. graviden Uterus. Operation am 19. Juli 1895.

Frau L. L. aus Gosra, 32 Jahre alt, hat 6 mal mit Ausnahme vom ersten Mal, wo Zange notwendig, spontan geboren. Die letzte Geburt im März 1894. Menstruation stets regelmässig. 3 Monate vor der Aufnahme in die Klinik (Aufnahme am 12. Juli 1895) erste Blutungen, die sich immer steigerten. Untersuchung ergab Fundus Uteri 2 Querfinger oberhalb des Nabels, Frucht in zweiter Schädellage, Herztöne deutlich. Vaginalportion in eine grosse höckerige Geschwulst umgewandelt, vor allen Dingen an der hinteren Lippe blumenkohlähnliche Neubildung. Die Infiltration greift hinten hinauf bis an das Scheidengewölbe, Cervixwand bis zum innern Muttermund hart und höckerig. Diagnose: Cancroid der hintern Lippe der Portio im Begriffe auf die vordere überzugehen, neben Schwangerschaft im siebten Monat.

Operation Kaiserschnitt nach Porro mit Auslösen des Cervix und der Vaginalpartien per vaginam wurde am 19. Juli 1895 vorgenommen und verlief glatt. Die Genesung schritt auf die denkbar günstigste Weise vorwärts. Die höchste Temperatur war einmal am siebten

2) Monatsschr. f. Geb. u. Gyn. 1895. 2. Bd. Heft 5.

Tage 38,0. Am 6. August wurde Patientin als gesund entlassen.

Durch die drei letzten Fälle sind wir schon bei der dritten Möglichkeit angekommen, wo bei sonst gleichen Verhältnissen von Seiten des Carcinoms das Kind noch nicht lebensfähig, aber auch schon über 4 Monate alt ist, so dass an eine Entfernung per vag. nicht mehr zu denken ist. Hier wurde von manchen Gynäkologen vorgeschlagen mit der Operation zu warten, bis das Kind lebensfähig ist und dann den Kaiserschnitt mit nachfolgender Totalexstirpation des Uterus zu machen. Dies muss jedoch bei der Gefahr des rapiden Wachstums des Carcinoms in der Schwangerschaft entschieden zurückgewiesen werden. Denn ohne Zweifel muss man doch mehr Rücksicht auf das Leben der Mutter nehmen als auf eine noch nicht lebensfähige Frucht. Ein anderer Vorschlag, welcher nach der Statistik von Theilhaber[1]) in drei Fällen mit Erfolg angewandt wurde, und für den Theilhaber selbst sehr warm eintritt, ist folgender: Sofort den Abort einzuleiten — selbstverständlich kann das nur dann geschehen, wenn das Carcinom noch nicht sehr weit vorgeschritten ist — und dann im nachfolgendem Puerperium den Uterus per vaginam zu entfernen. Auch hier muss wieder die Verzögerung der Operation von mindestens zwei bis drei Wochen und das daraus entstandene Wachstum des Carcinoms in Erwägung gezogen werden. Ausserdem kann es aber auch bei der harten Form des Krebses beim Abort sehr leicht zu Verletzungen der Mutter kommen und dann zu Weiterimpfungen. Hierüber äussert sich Fehling[2]) folgender-

1) Archiv f. Gyn. 1894. Bd. 47. S. 83.

2) Monatsschr. f. Geb. u. Gyn. 1895. Bd. II. Heft 5. S. 348.

massen: „Es erheben sich aber gerade gegen die Frühgeburt ernste Bedenken; wenn man durchschnittlich 3 Tage für eine Frühgeburt in Anrechnung bringt, so muss man hier eher noch mehr rechnen. Dazu kommt, dass bei der harten Infiltration besonders der hintern Lippe eine sehr verzögerte Eröffnungszeit in Aussicht steht, wobei nach allen Erfahrungen gerade infolge des zerfallenden Carcinoms eine Endometritis sub partu nicht ganz zu vermeiden ist, die ihrerseits leichter als sonst zur Parametritis oder Peritonitis führen kann."

Das sicherste Verfahren ist in solchen Fällen immer die sofortige Entfernung des Uterus mitsammt dem Kinde durch die Laparotomie nach dem Typus der Myomotomie. Man muss diese Art der Operation noch über das von Fehling, Stocker und Zweifel angewendete Verfahren stellen, die auch bei noch nicht lebensfähiger Frucht zuerst die Sectio Caesarea machten und im Anschluss an diese Operation den Uterus exstirpirten, und zwar entfernten sie den carcinomitösen Cervix nebst Muttermund von der Vagina aus, um nicht die krebsigen Massen durch die Bauchhöhle ziehen zu müssen. Diesen letztgenannten Uebelstand kann man jedoch leicht durch vorhergehendes Brennen und Desinficieren, vor allem aber durch eine gute Technik beseitigen. Es gelingt leicht die Därme bezw. das Bauchfell durch Einstopfen von Gazecompressen vollkommen zu schützen. Genügt doch diese Methode bei der Entfernung von eiterigen Adnexen, bei denen sogar dünnflüssige Massen von den Gedärmen ferngehalten werden. Dann bietet dieses Verfahren aber bedeutende Vorteile; man kann nämlich viel rascher operieren, da man erstens mit der Entfernung der Frucht

nichts zu thun hat und zweitens an einem prallen nicht an einem eingeschnittenen Organ arbeitet.

Das Verfahren ist folgendes [1]):

Nach gemachtem Bauchschnitt und Hervorwälzen werden zunächst die lig. lata abgetragen. Man thut dies am besten, wenn man den Uterus stark nach der entgegengesetzten Seite, an welcher man operiert, zieht und dann das ligamentum latum so durchsticht, dass man den oberen Rand mit den Gefässen zusammenfasst. Sticht man etwas tief nach dem Uterusrande hin, so kann man schon bei der ersten Ligatur sowohl die Spermatika als die Uterina fassen. Eine starke Pincette (Fritsch'sche Adnexklammer) deren Fassflächen gerieft, auf der einen Seite concav und mit vier stumpfen Stiften auf der andern Seite convex und mit 4 den Stiften entsprechenden Löchern versehen ist, alles zum Zwecke, dass sie nicht ausgleitet, fasst das lig. lat. dicht am Uterus. Nun wird mit einem Scheerenschnitt zwischen Adnexklammer und Unterbindung das lig. lat. durchtrennt. Dann wird schrittweise unterbunden und abpräpariert, wobei man seitlich möglichst tief gehen muss; denn erst dann wird der Uterus recht beweglich, wenn er nur noch an der Scheide hängt. Jetzt schiebt der Assistent den Fritsch'schen Scheidenzeiger in die Scheide ein. Liegt nun die Kranke auf dem Fritsch'schen Bock so sind die äusseren Genitalien leicht zugänglich und der Scheidenzeiger kann gesenkt werden um mit der Spitze das hintere Scheidengewölbe zu erheben und zu markieren. Nun sucht man es in der Bauchhöhle hinter dem Uterus auf, macht einen kleinen Querschnitt

1) Fritsch, Frauenkrankheiten. 6. Aufl. S. 320.

im Lumen des Zeigers und eröffnet die Scheide. Man sieht das blitzende Instrument im Loch. Jetzt wird zunächst die untere hintere Scheidenwand umstochen der Faden — geknüpft — dient als Zügel, an dem man die Scheide erhebt. Nach rechts und links schneidet man weiter, stets das Geschnittene sofort abbindend. Hängt der Uterus nur noch an der vorderen Scheidewand, so setzt man einen scharfen Haken oder eine Mouzeux' sche Zange in die vordere Muttermundslippe ein und zieht sie kräftig an. Ein Querschnitt unmittelbar über der vorderen Lippe trennt die Scheide durch. Die Schwere des Uterus bewirkt die Lösung von der Blase, auch das Peritoneum reisst durch oder wird durchgeschnitten. Jetzt knüpft man alle Suturen an den Scheidenzeiger an und versucht auch, ob ohne Zerrung die Stümpfe des lig. lat. unten zu fixieren sind. Ist das nicht der Fall so schneidet man die obersten Ligaturen kurz ab. Die untere legt man in die Scheide und legt vom Abdomen aus einen Fächertampon, dessen Ende aus der Vulva herausragt, auf das Loch in der Tiefe. Dann Toilette der Bauchhöhle und Bauchnaht. Der Tampon wird am 6. Tage entfernt. Eine quere Nahtvereinigung der gegenüber liegenden Peritonealflächen, gerade so, wie es Freund in seiner ersten Totalexstirpation angab, kann auch noch gemacht werden.

Fall 1.

Auf diese Weise verfuhren Cittadini, Spencer Wells und Fritsch, bei je einem Fall, Mackenrodt bei 3 Fällen und Zweifel bei 2 Fällen. Von den 5 letzten Fällen, von Mackenrodt und Zweifel sind

die Krankengeschichten jedoch noch nicht in der Litteratur angeführt.

Cittadina-Brüssel operat. 1892.

Es handelt sich um eine Frau die an Carcinom des Uteruskörpers und des Collum leidet bei gleichzeitiger Schwangerschaft im 3. Monat. Da die Frau zu gleicher Zeit noch ein Enchondrom des Beckens hat, so war die einfachere und leichtere Totalexstirpation des schwangeren Uterus per vaginam unmöglich, und musste man sich zur Entfernung des Uterus durch die Laparotomie entschliessen. Cittadini modificierte das Verfahren etwas, indem er erst die Portio und den Cervix aus ihren Verbindungen von der Scheide aus löste und dann die Entfernung des graviden Uterus vom Abdomen aus vornahm. Operation und Reconvalescenz verliefen günstig.

Fall 2.

Spencer Wells. Totalexstirpatio uteri gravidi VI mens. am 21. October 81.

Patientin, 37 Jahre alt, im 7. Monat schwanger, leidet an einem ausgedehnten Cervixcarcinom. Bei der Operation die nach dem Typus der Myotomie gemacht wurde, wurde beim Lostrennen des Uterus von der Blase dieser angeschnitten, weshalb die Frucht entfernt werden musste, Uretheren kommen bei der Operation, die sonst völlig glatt verlief, nicht zu Gesicht. Dauer der ganzen Operation 65 Min. Der Blutverlust war sehr minimal. Reconvalescenz war günstig. Leider war die Heilung nicht von Dauer, insofern als nach einem Jahre Recidiv auftrat.

Fall 3.

Der jetzt kommende Fall ist von Herrn Geheimrat Fritsch im Jahre 1893 am Mai operiert worden. Das

gewonnene Präparat wurde von Biermer in der Sitzung vom 16. Juni 1893 der Schlesischen Gesellschaft für vaterl. Kultur in Breslau demonstriert. Die beigefügte Tafel stellt den untern Teil des betreffenden Gefrierdurchschnittes dar.

Caroline Müller aus Miesendorf, 42¾ Jahre alt, seit 18 Jahren verheiratet, hat 9 Entbindungen durchgemacht, die letzte vor 5 Jahren, alle ohne Kunsthülfe. Sämmtliche Wochenbette waren leicht, Menstration hatte Patientin zum ersten Male mit 16 Jahren. Dieselbe war stets regelmässig, alle vier Wochen ohne Schmerzen. Letzte Menstruation im November 1892. Ihre Eltern sind beide tot, Mutter an Wassersucht gestorben, Vater an Altersschwäche. Seit April 93 stellen sich bei der Patientin geringe Blutungen ein, schleimiger Ausfluss und Drängen nach unten. Der Befund bei der Untersuchung ist folgender: Patientin ist eine mittelgrosse Frau. An der vorderen Muttermundslippe sitzt eine blumenkohlartige, leicht blutende Neubildung, während die hintere Lippe weich und intakt ist. Auch das Scheidengewölbe ist völlig frei. Nirgends lässt sich eine Härte fühlen. Der Muttermund noch für einen Finger durchgängig. Die Portio lässt sich bequem weit herabziehen. Es wurde Carcinom der vorderen Lippe constatiert, verbunden mit Graviditas vom 7. bis 8. Monat. Operation fand am 3. 5. 93 statt.

Grosser Bauchschnitt in der linea alba. Der Uterus wird hervorgewälzt, die oberen 6 cm der Bauchwunde durch Nähte sofort wieder geschlossen. Eine Gazecompresse schützt die Därme vor Berührung der Hände und der Einwirkung der Luft. Nunmehr wird in typischer Weise, wie bei der abdominellen Totalexstir-

pation des myomatösen Uterus rechts und links das Ligamentum latum bis ans Scheidengewölbe abgebunden und abgeschnitten. Dann wird mit Hülfe des Scheidenzeigers das hintere Scheidengewölbe durchschnitten. Die Portio wird mit einer Mouzeux'schen Zange entfernt und hochgezogen. Nachdem jetzt das Carcinom gerade nach oben gezogen ist, wird es vorn so umschnitten, dass 1 cm gesundes Gewebe mit excidiert wird. Dann zieht sich die Blase beim starken Anspannen als letzte Verbindung vom Uterus ab. Das Peritoneum zerreisst und der Uterus ist völlig entfernt.

Zum Schlusse wird rings herum das Peritoneum mit der Scheide vereinigt. Die Stümpfe der Ligamenta von der Scheide mittels der nach unten gebrachten Ligaturen stark angezogen, werden an die Vagina angenäht. Ein Jodoformgazetampon, dessen Ende aus der Vulva heraushängt, schliesst den Trichter nach oben ab. Die Bauchnaht beendigt die Operation.

Der Verlauf war der denkbar günstigste. Ohne Fieber, Schmerzen und peritonitische Reizung verläuft die Rekonvalescenz. Die Patientin kann sofort spontan Urin lassen.

Der Tampon wird am 8. Tage entfernt. Am 12. Tage werden sämtliche Ligaturen ohne weiteres herausgezogen; sie waren schon gelöst und lagen lose im Scheidengewölbe.

Am 17. Tage post. oper. steht sie zum ersten Male auf. Am 1. Juni wird sie als gesund entlassen. Am 14. Juni wird sie wieder in die Klinik aufgenommen, weil sich bei ihr eine Blasenscheidenfistel entwickelt hat. Diese Fistel war wohl dadurch entstanden, dass mehr als gewöhnlich von der Scheidenwand entfernt war, um

sicher im Gesunden zu operieren. Eine Fadenschlinge resp. eine Nadel hatte die Blase mitgefasst, so dass bei der Durcheiterung des Seidenfadens die Fistel entstanden war. Eine leichte Fisteloperation schloss die Fistel, am 16. 7. wurde die nunmehr völlig gesunde Person entlassen.

Im Anschluss hieran erlaube ich mir noch einen von Herrn Geheimrat Fritsch im Jahre 1893 operierten Fall zu publicieren, der nach anderer Richtung hin interessant ist. Es handelt sich um eine Porrooperation. Mendenig, I para, 37 Jahre alt, kommt 18. 5. 93 in die Klinik. Patientin ist eine Zwergin mit ausgesprochen rhachitischem Aussehen, kurze, verbogene Extremitäten, Sattelnase, Rosenkranzgelenke der Rippen, Patientin hat erst mit 6 Jahren laufen gelernt. Beckenmasse sind folgende: Spinae = 21 cm, Cristae = 22 cm, conjugata externa 15,5 cm, conjug. diagonal. = 5,6 cm, conj. vera auf 5 cm taxiert. Sie hat Scharlach, Masern und Flecktyphus überstanden und ausserdem 2 Jahre an Auszehrung gelitten. Im 14. Jahre trat zum ersten Male Menstration ein, die immer 3—8 Tage dauerte. Letzte Menstruation October 92. Wehen begannen am 18. 5. 12 Uhr nachts. Weil die Geburt nicht vorwärts schritt und ein lebendes Kind wegen des engen Beckens nicht zu bekommen war, machten zwei auswärtige Aerzte morgens 8 Uhr Perforation und operierten mit vielen Instrumenten an der Kreissenden, aber ohne Erfolg. Um 11 Abends Aufnahme in die Klinik. Befund: Mutmund gewulstet, vielfach verletzt, blutend, erweitert. In demselben der perforierte Schädel mit zerfetzter

Kopfschwarte zu fühlen. Becken sehr allgemein verengt, zuerst wird der Kraniotraktor in die schon vorhandene Perforationsöffnung eingeführt; doch ein Versuch, das Kind zu extrahieren, scheitert weil das Becken zu eng ist. Da die Temperatur auf 38,9 gestiegen ist, Patientin sehr erschöpft und aufgeregt ist, wird beschlossen den Uterus zu exstirpieren, um so mehr, da der Verlust des schon inficierten (Temp. 38,9) Uterus für die Zwergin sowohl jetzt als auch in der Zukunft vorteilhaft sein kann. Die Operation wird am 19. 5. 93 nachts kurz vor 12 Uhr ausgeführt.

Der Uterus wird erst rechts dann links bis ans Scheidengewölbe abgebunden. Peritoneum über der Blase mit nach oben convexem Schnitte abpräpariert resp. nach unten abgeschoben. Eröffnung des vorderen Scheidengewölbes um den Uterus in situ und den Inhalt nach der Scheide fliessen zu lassen. Successive Durchtrennung und Abbinden der Cervix von der Vagina. Während dieser Zeit wiederholtes Austupfen und Auswaschen der Scheide mit nassen Sublimattupfern. Entfernung des Uterus, Jodoformgazetamponade. Völlig fieberfreier Verlauf. Entlassung nach 18 Tagen.

Die Indication zur Totalexstirpation ergab hier das Fieber und die Unmöglichkeit der Entbindung per vias naturales.

Auch in diesem Falle zeigte es sich, dass technisch die Entfernung des vollen Uterus leichter ist als die des leeren.

Herr Geheimrat Prof. Fritsch, der wie oben bemerkt, nach vorhergegangenem Kaiserschnitte den entleerten Uterus exstirpierte, sprach sich mir gegenüber dafür aus, dass das bessere und technisch vollkommenere

Verfahren die Exstirpation des Uterus mit dem Kinde in situ sei.

Namentlich in vorliegendem Falle, wie in jedem, wo der Inhalt des Uterus schon infektiös ist, dürfte die Gefahr des Einfliessens gefährlicher Massen in die Abdominalhöhle am sichersten dadurch vermieden werden, dass man den Uterus intakt lässt.

Ja es könnte sogar in besonders gefährlichen Fällen in Frage kommen, ob man nicht, um ganz sicher zu gehen, den Uterus vor der Exstirpation in situ vernähen soll.

Am Schlusse der Arbeit spreche ich dem Herrn Geh. Medizinalrat Prof. Dr. Fritsch für die gütige Ueberweisung des Themas und die reiche Unterstützung und Förderung, die er mir durch Rat und That in liebenswürdiger Weise während der Anfertigung der Arbeit zu teil werden liess, meinen innigsten Dank aus.

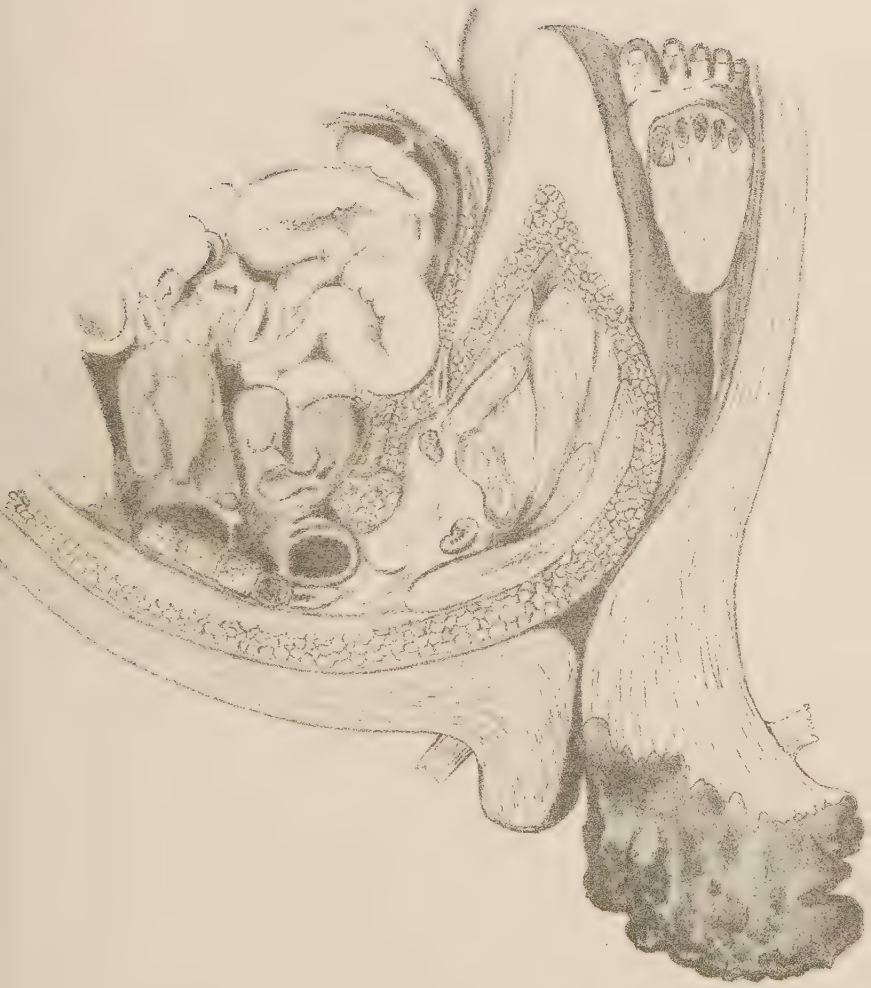

Vita.

Geboren wurde ich, *Julius Adalbert Kunschert,* katholischer Confession, zu Fraulautern a. Saar am 21. April 1871 als Sohn des prakt. Arztes San.-Rat Dr. med. *Kunschert.* Ich besuchte die Volksschule zu Fraulautern und kam Ostern 1881 auf das Realprogymnasium zu Saarlouis. Den Abschluss meiner Gymnasialstudien machte ich in Trier, wo ich nach 6½jähr. Verweilen im Herbst 1892 das Reifezeugnis erhielt. Darauf bezog ich im Wintersemester 1892/93 die Universität zu Strassburg, um mich dem Studium der Medizin zu widmen. Am Ende des 4. Semesters Juli 1894 bestand ich die ärztliche Vorprüfung.

Seit Wintersemester 1895/96 studiere ich an der Kgl. Universität zu Bonn, wo ich am 19. Juni 1896 das Examen rigorosum bestand.

Meine akademischen Lehrer waren die Herren Professoren und Dozenten;

In Strassburg: *F. Fischer, H. Fischer, Fittig, W. Freund, Goette, Goltz, Heidtweiller, Hoppe-Seyler, Kohlrausch, Madelung, Mehnert, Minkowsky, Naunyn, Pfitzner, Graf zu Solms-Laubach, Schwalbe.*

In Bonn: *Binz, Doutrelepont, Fritsch, Koester, Sämisch, Schede, Schultze, Ungar, Witzel.*

Allen diesen meinen hochverehrten Lehrern spreche ich an dieser Stelle meinen besten Dank aus.